肺淋巴管平滑肌瘤病一例并文献复习

杨渊 [1,2]，李森 [2*]

（1.西安医学院，陕西 西安，710021；2.汉中市中心医院呼吸与危重症医学科，陕西 汉中，723000）

摘要：肺淋巴管平滑肌瘤病（PLAM）发病率低，在临床上属于少见病，因其起病隐匿，无典型症状，影像学表现易与肺气肿混淆，在临床上容易漏诊、误诊。本例患者因咳嗽进行体检时偶然发现胸腔积液及双肺多发囊腔影，经肺活检明确诊断该病。本文通过对该病例的病史、辅助检查、诊断过程进行分析及对相关文献资料复习，总结出 PLAM 一些临床特征及治疗经验，以期提高广大医务工作者对该类疾病的诊疗水平。

关键词：肺淋巴管平滑肌瘤病；经支气管镜肺活检；乳糜性胸腔积液

中图分类号：R563 **文献标志码：**A **文章编号：**2096-1413(2024)07-0011-04

A case of pulmonary lymphangioleiomyomatosis and literature review

YANG Yuan [1,2], LI Sen [2*]

(1. Xi'an Medical University, Xi'an 710021; 2. Respiratory and Critical Care Medicine Department, Hanzhong Central Hospital, Hanzhong 723000, China)

ABSTRACT: Pulmonary lymphangioleiomyomatosis (PLAM) has a low incidence and is a rare disease in clinical practice. Because of its insidious onset, no typical symptoms, imaging findings are easily confused with emphysema, it is easy to be missed and misdiagnosed in clinical practice. In this case, hydrothorax and multiple cystic shadows in both lungs were accidentally found during physical examination due to cough, and the disease was clearly diagnosed by lung biopsy. Through the analysis of the medical history, auxiliary examination, diagnosis process of the case and the review of relevant literature, this paper summarizes some clinical characteristics and treatment experience of PLAM, in order to improve the diagnosis and treatment level of the majority of medical workers.

KEYWORDS: pulmonary lymphangioleiomyomatosis; trahsbronchoscopic lung biopsy; chylous hydrothorax

肺淋巴管平滑肌瘤病（pulmonary lymphangioleiomyomatosis, PLAM）是一种来源不明、类似于平滑肌细胞的不成熟梭形细胞在血液和淋巴液中循环，并以肺为目标而导致弥漫性囊性组织重塑和进行性呼吸衰竭的一种独立疾病[1-2]。PLAM 属于一种罕见的肺部疾病，主要发生于育龄期女性，平均诊断年龄在 40 岁左右[3]，早期症状轻微，表现为活动后呼吸困难，病程中可反复发生气胸和乳糜胸，常合并肾脏血管肌脂瘤等肺外表现；随着疾病的进展，肺功能进行性恶化，后期可发展为呼吸衰竭。本病大部分为隐匿起病，多数患者早期仅有轻微咳嗽或气短症状，因缺乏典型症状表现，在诊断过程中易被忽视，同时因本病确诊需要组织病理学（免疫组化）依据，而组织病理学标本获取难度大，导致确诊难度大，且容易被漏诊或误诊。因目前缺乏有效的药物治疗方法，PLAM 一旦确诊只能采取对症治疗，若有呼吸困难给予吸氧或支气管扩张剂治疗；若有并发症如气胸、乳糜胸，给予胸腔闭式引流治疗；而对于有适应证的一部分患者则需要接受肺移植治疗，目前预后仍然不理想，从出现症状开始计算，10 年生存率为 80%~90%[2]。本研究所报道的该例女性患者因临床症状具有典型特征并合并有乳糜胸，且经支气管镜肺活检（trahsbronchoscopic lung biopsy, TBLB）获得组织学标本，病理学结果支持该病，明确诊断为 PLAM，故值得临床借鉴。

1 病例资料

患者贾某某，女，30 岁，公司职员，以“咳嗽 3 d”之主诉于 2022 年 11 月 21 日入我科。3 d 前，患者无明显诱因出现咳嗽、咳痰，以干咳为主，偶能咳出少许稀薄白痰。无阵发性打喷嚏、流清涕，无咽痛、发热、乏力、盗汗，无气短、胸闷、胸痛，无心悸、心慌，无反酸、烧心及恶心、呕吐等不适。2 d 前遂于当地医院呼吸科就诊，胸部 CT 示：“双肺散在多发薄壁囊腔病变，请结合临床；左侧中量胸腔积液；左肺下叶少许纤维灶”。现为求进一步诊治遂就诊于我院门诊，以“胸腔积液”收入我科。否认高血压病史、糖尿病病史；否认慢性支气管炎病史；否认药物及食物过敏史；否认吸烟史；无工业毒物、粉尘、放射性物质接触史。半年前曾人工流产 1 次，现育有 1 女，子女及配偶体健。

DOI：10.19347/j.cnki.2096-1413.202407003

作者简介：杨渊（1991— ），男，主治医师，学士。研究方向：呼吸病学。

* 通讯作者：李森，E-mail:544699283@qq.com.

专科查体：温度 36.5 ℃，脉搏 90 次/min，呼吸 19 次/min，血压 110/90 mmHg；双侧胸廓对称、无畸形，左侧呼吸动度及语颤稍减弱，左肺叩诊呈浊音，左下肺呼吸音减低，右肺叩诊呈清音，呼吸音清，未闻及干湿性音；双下肢无水肿。

入院辅助检查：血常规检查中白细胞 6.1×10^9/L，血红蛋白 145 g/L，中性粒细胞百分比 82.6%↑；血气分析检查中 pH 7.427，二氧化碳分压 32.6 mmHg↓，氧分压 70.4 mmHg，实测碳酸氢盐值 21.1 mmol/L，乳酸 0.50 mmol/L，肺泡动脉氧分压差 33.1 mmHg↑，氧合指数 335 mmHg；D-二聚体 2.44 mg/L↑，C-反应蛋白、肝肾功、电解质、白细胞介素-6、降钙素原、血沉、输血四项、尿常规大致正常。

心脏彩超示：心内结构未见异常，左室收缩、舒张功能正常。入院初步诊断：①左侧胸腔积液性质待定为炎性或其他；②PLAM。入院后给予二氧丙嗪片对症止咳治疗，进一步完善相关检查积极寻找胸腔积液及肺部多发薄壁囊腔影原因。血结核斑点试验阴性；B 型脑钠尿肽未见增高。复查我院胸部 CT 检查示：支气管炎性改变，双肺囊泡影，左侧胸腔积液，考虑 PLAM 不除外（图 1）。肺功能：用力肺活量占预计值百分比为 86.5%，第 1 秒用力呼气容积/用力肺活量为 81.71%↓，肺一氧化碳弥散功能（一口气呼吸法）占预计值百分比为 45.7%↓，结论：轻度阻塞性肺通气功能障碍，弥散功能中度降低。为进一步明确胸水的性质，行胸腔穿刺术。胸水常规：外观呈乳白色浑浊，白细胞分类以单个核细胞为主，白细胞计数为 $6\ 434.00\times10^6$/L↑，胸水无凝块。胸水生化：蛋白定量为 50.50 g/L↑，李凡他试验阳性，提示为渗出液。胸水腺苷脱氨酶及癌胚抗原正常。胸水液基细胞学检查示：镜下见大量淋巴细胞、间皮细胞，未见恶性肿瘤细胞。因胸水外观呈白色浑浊样改变，考虑乳糜性胸腔积液可能，进一步送检胸水甘油三酯检查结果示：甘油三酯 34.6 mmol/L↑，明显增高，结合胸水外观改变，明确诊断为乳糜性胸腔积液。乳糜胸的常见病因有创伤、肿瘤及结核。询问病史，患者无外伤病史；胸部 CT 检查未见有占位病变，胸水癌胚抗原阴性，液基细胞学检查未查见恶性肿瘤细胞，无恶性肿瘤依据，故不考虑恶性肿瘤引起的乳糜胸；行胸水结核斑点试验未见异常，胸水腺苷脱氨酶正常，查血结核斑点试验亦阴性，因此不考虑结核引起的乳糜胸。

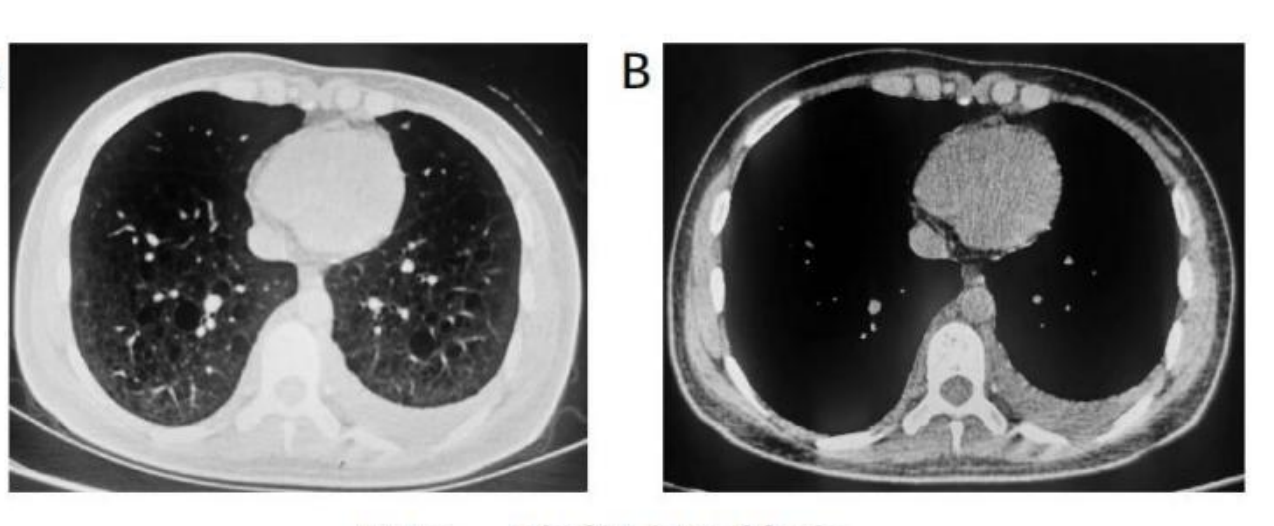

图 1 胸部 CT 检查

注：图 A 为肺窗；图 B 为纵膈窗。

育龄期女性，胸部影像学提示双肺弥漫囊泡影，轻度阻塞性肺通气功能障碍，弥散功能中度下降，乳糜性胸腔积液，无结核及恶性肿瘤依据，考虑 PLAM 可能大，于是于 11 月 25 日行支气管镜+TBLB，镜下见双侧支气管炎性改变，结合胸部 CT 改变，用辐状超声小探头于左下叶内基底段探得异常不规则低回声区域（图 2），于左下叶内基底段及后基底段一亚段支气管远端行 TBLB，在该两处共活检 8 块送组织病理学检查，并行肺泡灌洗术，灌洗液送检液基细胞学检查。术后胸水液基细胞学结果回报：“左下叶支气管灌洗液”镜下见大量鳞状上皮细胞、支气管纤毛柱状皮细胞、巨噬细胞及少许中性粒细胞，未见恶性肿瘤细胞（图 3）。“左下叶内基底段及后基底段支气管活体组织”镜下见小块肺组织，间质内散在少许淋巴细胞浸润，部分淋巴管周围见少许平滑肌样细胞增生；建议做免疫组化进一步考虑或排除 PLAM，免疫组化结果示 S-100（-）、SMA（+）、HMB-45（局灶弱+）、D2-40（+），提示 PLAM 可能（图 4）。结合胸部影像学改变、胸水理化及肺活检结果，该例患者明确诊断为 PLAM，因我科对该罕见病治疗缺乏药物及相关治疗经验，予以办理出院，出院后嘱其：①建议进一步至上级医院罕见病门诊就诊，必要时行肺移植治疗；②定期注射流感、肺炎疫苗，预防呼吸道感染；③避免使用雌激素类药物或食物；④如出现明显的低氧血症，可给予氧疗。

2 讨论

PLAM 是一种呼吸系统罕见疾病，育龄期女性发病率较高[4]，但也有成年男子散在发病报告[5]，大约每百万人中有 5 人发病[6]，其既可作为结节性硬化症（tuberous sclerosis complex, TSC）的肺部局部病变，又可作为散发病例单独出现，其中 TSC 是一种常染色体显性遗传病，基因突变发生在 TSC1（位于常染色体 9q34）或 TSC2（16p13）。PLAM 的主要病理改变是肺淋巴管平滑肌样细胞增生，进而引起肺血管、淋巴管及细支气管壁（肺间质）狭窄甚至闭塞，导致肺泡囊腔性改变，严重时发生气胸及乳糜胸。目前认为 PLAM 的病因及病机不清，但以下两种因素可能导致肺淋巴管平滑肌样细胞增生，在 PLAM 发病中起到关键因素：①TSC2/TSC1 基因突变与其发病密切相关，突变基因可以导致哺乳动物雷帕霉素靶蛋白（mammalian target of rapamycin, mTOR）所介导的细胞信号通路持续活化，从而导致肺淋巴管平滑肌样细胞增生，而散发病例仅可见 TSC2 基因突变[7]；②本病主要在育龄期女性中发病，因雌激素具有促进体细胞增生的作用，故在其发病、进展过程中雌激素可能起着重要作用，也有研究发现，肺淋巴管平滑肌样细胞可表达雌激素和孕酮受体，且在高循环雌激素水平期间病情尤其严重[8]。

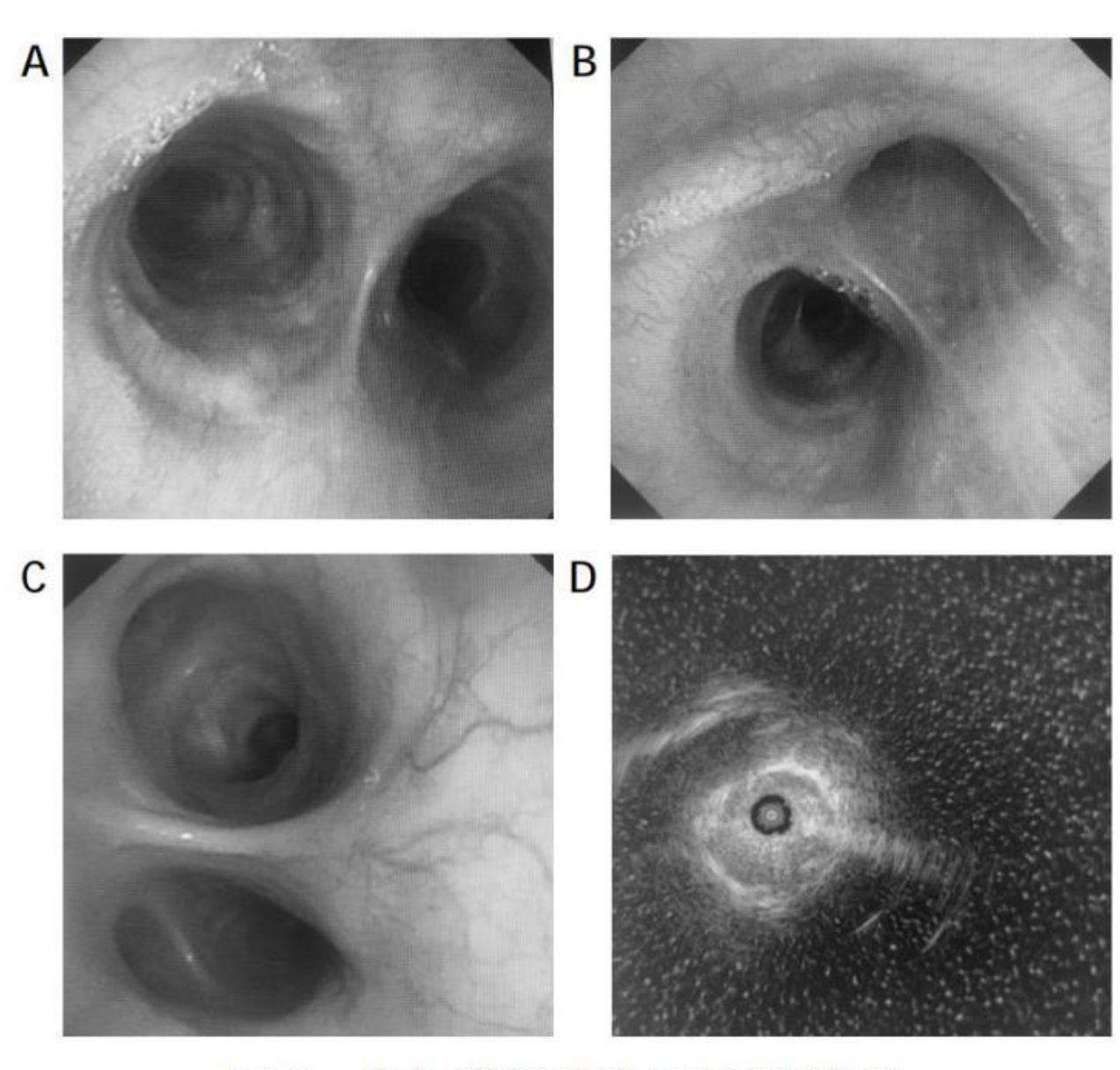

图 2 支气管镜及辐状超声检查

注：图 A 为气管镜下隆突；图 B 为右主支气管；图 C 为左主支气管；图 D 为内镜下辐状超声探头探及的不规则回声区域。



图 3 胸水液基细胞学检查（HE 染色，200×）

注：胸水液基细胞学检查示镜下见大量淋巴细胞、间皮细胞等，未见恶性肿瘤细胞。

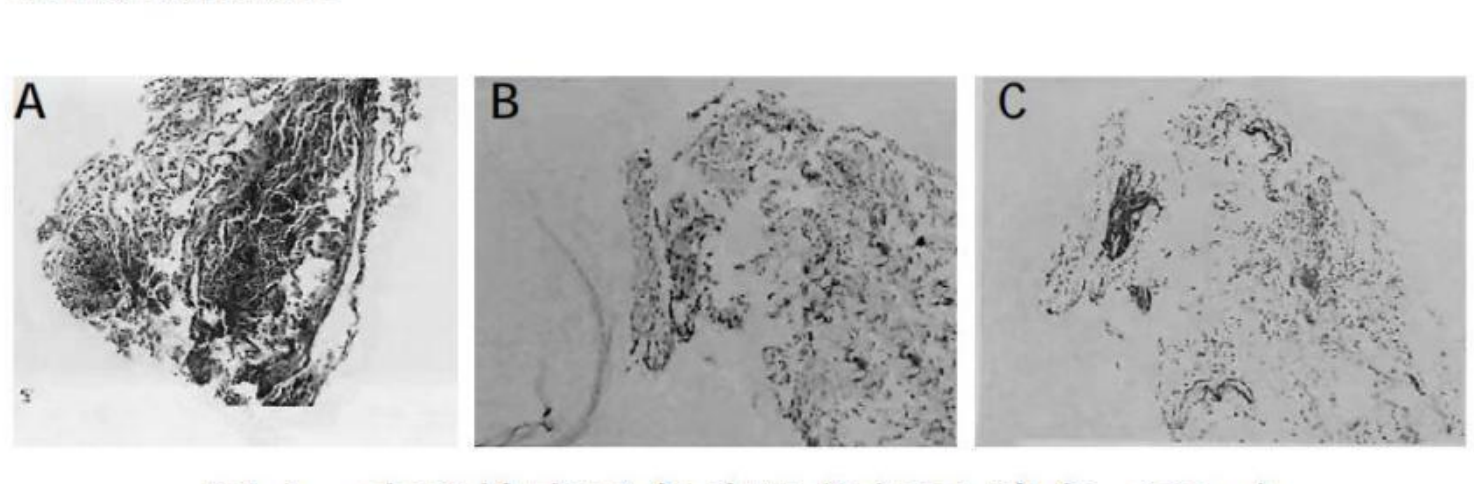

图 4 病理检查及免疫组化（HE 染色，100×）

注：图 A 为“左下叶内基底段及后基底段支气管活体组织”镜下见小块肺组织，间质内散在少许淋巴细胞浸润，部分淋巴管周围见少许平滑肌样细胞增生；图 B 为免疫组化 HMB-45（局灶弱+）；图 C 为免疫组化 SMA（+）。

PLAM 常见的呼吸系统症状包括咳嗽、气短、自发性气胸、乳糜胸、咯血和胸痛等，多为隐匿起病，在临床出现症状前患者可能已经有活动耐力差等表现，随着疾病进展，气短逐渐明显并呈进行性加重。PLAM 的首发症状多为气胸和乳糜胸，并可反复出现，在整个病程中约有 30%的患者会出现乳糜胸[9]。对于育龄期女性，有渐进性气短表现及乳糜胸者需进一步排查 PLAM，在 2016 年美国胸科协会（American Thoracic Society, ATS）联合日本呼吸学会（Japanese Respiratory Society, JRS）发表了 PLAM 的诊断和管理临床指南，指出对于胸部高分辨率 CT 中有高度疑似 PLAM 影像学改变（双肺多发薄壁囊腔影）的患者，推荐优先采用 TBLB 进行肺活检组织标本送病理学检查进一步协助诊断[10]，因此病理学检查依然是诊断该病极其重要的依据，其特征性的病理改变为多发含气囊腔和异常增生的肺淋巴管平滑肌样细胞，免疫组化显示黑色素瘤相关抗原 HMB-45 和 SMA（+）。HMB-45（+）在本病发生、发展中的作用尚不清楚，但大多学者通过临床病例的积累及研究认为，HMB-45（+）对于该病的诊断有巨大意义，可作为特征性免疫组化表型对待[11]。本例患者为隐匿起病，因咳嗽行胸部 CT 时发现胸腔积液，以乳糜胸为首发症状，胸部薄层扫描显示双肺多发薄壁囊腔样改变，后经 TBLB 获得组织学标本，常规病理检查支持该病诊断，进一步免疫组化染色 SMA（+）、HMB-45（局灶弱+），结合病史、影像学改变明确诊断为 PLAM。

本病尚需与 TSC、肺朗格汉斯细胞组织细胞增生症（pulmonary langerhans cell hyperplasia, PLCH）、其他引起呼吸困难类疾病（支气管哮喘、肺间质纤维化）、囊性肺纤维化、肺气肿等疾病相鉴别。而其中最需要鉴别的疾病为 PLCH，因两种疾病在胸部影像学上均可出现双肺多发囊腔改变；两者在流行病学上存在不同，PLAM 好发于育龄期女性，而 PLCH 好发于中青年男性吸烟者，鉴别的关键点在于组织病理学改变，前者可见增生的肺淋巴管平滑肌样细胞，且免疫组化 HMB-45（+），而后者可见朗格汉斯细胞 CD1a 和 S-100 染色阳性，其他疾病因影像学或症状上较为典型，可进一步化验、检查予以鉴别。临床上需仔细询问病史，掌握相似疾病的症状、影像学改变及病理学特征，仔细做好鉴别诊断，避免误诊。

因本病治疗方法有限，无法有效根治，故如本例资料介绍中所述，若有胸腔积液时对症抽取胸腔积液，若有低氧血症时对症吸氧，若并发气胸可给予胸腔闭式引流，因我院无西罗莫司该药，故建议至上级医院就诊，有条件者可进一步进行肺移植治疗。针对目前治疗方法进行归纳，具体如下。①一般治疗：应尽可能保持正常的工作生活，饮食保持均衡营养，保持正常体重，避免吸烟；注射流感疫苗、肺炎疫苗有助于减少肺部感染的发生，从而阻止呼吸困难加重。②呼吸困难治疗：本病进展过程中，气短或呼吸困难会呈进行性加重，肺功能检查多提示阻塞性肺通气功能障碍，部分患者对支气管扩张剂有治疗反应，应推荐使用，并根据患者缺氧情况，必要时给予吸氧治疗。③抗雌激素治疗：有文献报道某些 PLAM 患者的平滑肌组织中雌激素受体表达异常增高，故认为该病可能与雌激素有关[12]，但抗雌激素治疗并没有确切的治疗有效证据，因此不列为常规治疗方法；在临床中建议 PLAM 患者避免使用含有雌激素的药物和食物，并建议该类女性患者是否妊娠需结合患者本人意愿，并且应做出个体化的方案。④并发症的治疗：本病容易反复发生气胸，可考虑在第一次气胸时行胸膜粘连术；如乳糜胸有手术指征者，可考虑外科手术治疗。⑤西罗莫司治疗：西罗莫司能特异性抑制 mTOR 活性，被列为治疗 PLAM 的首选药物[13]。《西罗莫司治疗淋巴管肌瘤病专家共识（2018）》[13]指出，对于合并肺外病变的 PLAM 患者，如肾或腹膜后病灶，肿瘤最大直径≥3 cm 时，西罗莫司被推荐使用。西罗莫司作为治疗 PLAM 的药物，能有效改善肺功能，减轻症状和提高生活质量，但该药不能清除肺淋巴管平滑肌样细胞，而且可能有明显的副作用（最常见的不良事件有腹泻、黏膜炎、恶心、痤疮样皮疹、高胆固醇血症和下肢肿胀），停用后患者肺功能会有再度下降的风险[14]，因此需给予一个合适的剂量，既能起到治疗作用又能将副作用降低到最小，目前我国推荐剂量为 1~2 mg/d，并认为西罗莫司需要长期使用，但不包括严重不良反应、妊娠等情况[13]。⑥肺移植：随着我国肺移植工作的大量开展及技术不断提高、成熟，对于终末期 PLAM 患者，肺移植已成为唯一的有效方法，而且首选手术方式为双肺移植[15]，但从远期预后来看移植后仍有复发可能。总体来看，PLAM 预后仍然较差，有研究指出即便进行了肺移植，术后 1、3、5 年的生存率分别为 60%、50%、41%[16]。因此在临床中应及早诊断该病，并根据患者情况制定个体化的治疗方案才能最大限度地提高其生活质量，延长患者的总生存时间。

本例女性患者有典型的症状，胸腔积液的生化检查提示乳糜胸，后经 TBLB、组织病理学检查明确诊断为 PLAM，病史采集、鉴别诊断、诊断整个流程完整、周详，但不足之处在于：因该患者尚年轻，我院无 mTOR 抑制剂（西罗莫司），没有给予靶向药物治疗，而是直接建议于上级医院治疗。通过本案例的解析及相关文献复习，希望临床工作者对 PLAM 的流行病学、临床症状、病机、病理及鉴别诊断、治疗有更深入的认识，避免在临床工作中遇到类似患者发生漏诊、误诊。

参考文献：

[1] 翟丽丽，刘惠铭，陈文静.肺淋巴管平滑肌瘤病临床及病理特征分析[J].诊断病理学杂志，2023,30(6):568-570.
[2] 徐文君，张建全，周黄超，等.肺淋巴管平滑肌瘤病 2 例病例报道并文献复习[J].临床肺科杂志，2023,28(6):965-970.
[3] HARARI S,TORRE O,CASSANDRO R,et al.The changing face of a rare disease: lymphangioleiomyomatosis [J]. Eur Respir J,2015,46(5):1471-1485.
[4] MCCARTHY C,GUPTA N,JOHNSON SR,et al.Lymphangioleiomyomatosis: pathogenesis, clinical features, diagnosis, and management[J].Lancet Respir Med,2021,9(11):1313-1327.
[5] AUBRY MC,MYERS JL,RYU JH,et al.Pulmonary lymphangioleiomyomatosis in a man[J].Am J Respir Crit Care Med,2000, 162(2 Pt 1):749-752.
[6] HARKNETT EC,CHANG WY,BYRNES S,et al.Use of variability in national and regional data to estimate the prevalence of lymphangioleiomyomatosis[J].QJM,2011,104(11):971-979.
[7] TAVEIRA-DASILVA AM,JOEL M.Clinical features, epidemiology, and therapy of lymphangioleiomyomatosis [J].Clinical Epidemiology,2015,7:249-257.
[8] 杨露露，肖迎，任思颖.肺淋巴管平滑肌瘤及其共病的诊疗现状[J].中国现代医学杂志，2023,33(20):65-70.
[9] 叶伶，金美玲，白春学.120 例肺淋巴管平滑肌瘤病临床分析[J].临床内科杂志，2010,27(12):812-814.
[10] 胡晓文，徐凯峰.美国胸科协会和日本呼吸学会淋巴管肌瘤病 2017 年临床指南简介[J].中华结核和呼吸杂志，2019,42(2):98-100.
[11] MCCORMACK FX,GUPTA N,FINLAY GR,et al.Official American Thoracic Society/Japanese Respiratory Society clinical practice guidelines: lymphangioleiomyomatosis diagnosis and management[J].Am J Respir Crit Care Med,2016, 194(6):748-761.
[12] TAYLOR JR,RYU J,COLBY TV,et al.Lymphangiolciomyomatosis. Clinicalcourse in 32 patients[J].N Engl J Med,1990, 323:1254-1260.
[13] 中华医学会呼吸病学分会间质性肺疾病学组，淋巴管肌瘤病共识专家组，中国医学科学院罕见病研究中心，等.西罗莫司治疗淋巴管肌瘤病专家共识（2018）[J].中华结核和呼吸杂志，2019,42(2):92-97.
[14] MCCORMACK FX,INOUE Y,MOSS J,et al.Efficacy and safety of sirolimus in lymphangioleiomyomatosis[J].N Engl J Med,2011,364(17):1595-1606.
[15] 叶书高，陈员，郑明峰，等.肺移植治疗肺淋巴管肌瘤病 9 例临床分析[J].中华胸心血管外科杂志，2019,35(1):6-9.
[16] 潘旭峰，付世杰，杨骏，等.上海市胸科医院肺移植 10 年经验总结[J].中华胸部外科电子杂志，2017,4(4):224-227.